Aus der Breslauer chirurgischen Klinik.

Ein Fall von Rankenangiom der unteren Extremität.

Inaugural-Dissertation,

welche nebst den beigefügten Thesen

mit Genehmigung der

Hohen Medicinischen Fakultät der Kgl. Universität Breslau

zur

Erlangung der Doktorwürde

in der

Medizin und Chirurgie

am

Dienstag, den 8. Juli, mittags 12½ Uhr

in der

Aula Leopoldina der Universität

öffentlich verteidigen wird

Fritz Fröhlich,

Assistent am Augusta-Hospital.

ACAD. MED. BYT. BIBL.

Opponenten:

Dr. Curt Tietze, Volontärassistent am Augusta-Hospital.

Dr. Arthur Heyn, Assistent an der Kgl. Universitäts-Frauenklinik.

Breslau 1902.

Druck der Breslauer Genossenschafts-Buchdruckerei, E. G. m. b. H.

Zum Druck genehmigt auf Antrag des Referenten Herrn Geh. Med.-Rat Prof. Dr. von Mikulicz-Radecki.

C. Hasse, Prodekan.

Seiner lieben Mutter

und dem

Andenken seines verstorbenen Vaters

in Liebe und Dankbarkeit

gewidmet.

Die Erkrankung, der Virchow (25) den Namen Angioma arteriale racemosum gegeben und die er als wahre Geschwulst erkannt hat, besteht nach Heine (8), der zuerst das klinische Bild genau festgestellt hat, „in einer bald mehr bald weniger circumscripten, mit dem Charakter einer Geschwulst auftretenden Erweiterung eines bestimmten arteriellen Gefässbezirkes bis in seine capillaren Endverzweigungen hinein", wobei die Erweiterung auch secundär in selteneren Fällen auf die zurückführenden Venen übergreifen kann. Neben der Erweiterung besteht auch Schlängelung der Arterien (16). Der gewöhnliche Sitz des Rankenangioms ist der Kopf, viel seltner findet es sich am Rumpf und an den Extremitäten. Eine Zusammenstellung der Fälle an der oberen Extremität ist von Knips-Hasse (12) und Wagner (26) gegeben, eine solche der unteren Extremität ist bisher nicht erfolgt, auch sind nur sehr wenige Fälle dieser Art beobachtet bezw. veröffentlicht worden, überdies ist für diese wenigen der Beweis der Echtheit nicht immer erbracht. Durch die Güte des Herrn Geheimrats v. Mikulicz-Radecki bin ich in der Lage einen neuen, genau beobachteten Fall von Angioma arteriale racemosum des Unterschenkels und Fusses hinzuzufügen.

Krankengeschichte.

Karl Schmidt.

Mutter starb an Phthise, ein Bruder an Wassersucht. Vater und Geschwister gesund. Als Kind von 5 Jahren hat Patient Masern gehabt; sonst ist er angeblich stets gesund gewesen. Beginn der jetzigen Erkrankung im Jahre 1891; er bemerkte damals eine blaurote Verfärbung und leichte Schwellung in der Gegend des Malleolus internus des linken

Beines. Ganz allmählich nahmen Verfärbung und Rötung zu. Der ganze Unterschenkel war stark angeschwollen, blaurot verfärbt bis zum Knie und vom Malleolus internus über den Fussrücken bis zum Malleolus externus. Das Bein wurde schmerzhaft, das Gehen unmöglich. Ferner fiel dem Patient seit 1893 deutliche Pulsation des erkrankten Gebietes auf. Am 4. Mai 1896 trat Patient in die hiesige dermatologische Klinik ein. Der damalige, von Herrn Geheimrat Neisser mir gütigst zur Verfügung gestellte Lokalbefund war kurz folgender:

(Status vom 4. Mai 1896.) Der ganze linke Unterschenkel ziemlich verdickt, ödematös. Verdickung nimmt nach unten zu, sodass am meisten davon betroffen ist der Fussrücken und namentlich das innere Fussgewölbe. Von der planta pedis her gesehen sieht der Fuss wie ein Plattfuss aus. Haut: Im unteren Drittel namentlich auf der Innenseite eine unregelmässig gestaltete, dunkelbau verfärbte Rötung, die speckigen Glanz zeigt. Die Farbe wechselt da und dort, an der einen Stelle ganz dunkelblau, an einer anderen rosarot, durchsprenkt von einzelnen unregelmässigen Herden, die einen Stich ins Bläuliche zeigen. Die verfärbten Stellen, leicht über das Niveau erhaben, derb infiltriert, einige Knötchen von stark Stecknadelkopfgrösse zeigend, auf Druck im ganzen Bereich schmerzhaft. Der ganze Unterschenkel fühlt sich sehr heiss an. Oberhalb und unterhalb der bezeichneten Stelle bemerkt man unregelmässige grosse Flecken, braunrot, nicht erhaben, durchsetzt von einzelnen dunkelroten Knötchen. Die Affektion zeigt in ihrer ganzen Ausdehnung Fluktuation und Pulsation. Der Rand der ganzen Affection ist unregelmässig, stark gezackt. Es besteht kein Jucken, dagegen starkes Brennen. Auf Druck sehr schmerzhaft. Es wurde die Hautaffektion für ein Lichen ruber planus gehalten. Diese Diagnose wurde jedoch später aufgegeben, auch mit Rücksicht auf den mikroskopischen Befund einzelner excidierter Stücke. (Diese Angaben verdanke ich Herrn Dr. Klingmüller.)

Patient wurde mehrere Wochen lang mit feuchten Verbänden, Salben, Bettlage behandelt. Die Schwellung und Schmerzen gingen vollständig zurück, Verfärbung und Pulsation blieben gleich. Aber schon kurze Zeit nach dem Verlassen der Klinik war der Zustand derselbe wie vorher. Am 31. März 1899 trat Patient wieder in die dermatologische Klinik ein. Der Befund war folgender:

»Wenig kräftig gebauter Mann. Am linken Unterschenkel ein bräunlich gefärbter Ausschlag, der sich ziemlich über den

ganzen Unterschenkel erstreckt. Die Haut zeigt daselbst plattenförmige, chagrinlederartige Erhabenheiten, fühlt sich derb an und legt sich bei Druck faltig zusammen. An den Rändern geht der Ausschlag in bräunliche Flecke über. Von der Mitte des Schienbeines an, bis zum Malleolus internus zeigt sich deutlich schwappende Fluktuation. Probepunktion ergiebt Blut. Reichliche Blutung aus dem Stichkanal. Unter der Geschwulst fühlt man deutlich Gefässe als dicke harte Stränge laufen. Pulsation wie früher. Die angewendeten Mittel führten zu keiner Heilung. Am 21. April Eintritt in die hiesige chirurgische Klinik.«

Status praesens:

Mittelgrosser, etwas blasser, 18jähriger junger Mann. Panniculus, Muskulatur mässig entwickelt. Temp. 36,5. Puls 86. Rechte Lungenspitze schallt gedämpft. Atmen hier rauh, Exspirium verlängert, zahlreiche mittelblasige, klanglose Rasselgeräusche. Auf der übrigen Lunge nichts Besonderes. Herz, Abdominalorgane normal. Leicht geschwellte Lymphdrüsen in der Leistengegend. Urin hell, klar, schwach, sauer, ohne Eiweiss.

Die Haut des linken Unterschenkels ist vom Mall. int. bis hinauf zum Knie über die ganze hintere Seite der Wade und vom Mall. int. über den Fussrücken bis zum Mall. ext. braunrot verfärbt und überall verdünnt. Über der ganzen Partie ist überall deutliche Pulsation und Fluctuation wahrzunehmen. Durch die Haut lassen sich zahlreiche derbe Stränge, meist in der Längsrichtung verlaufend, durchfühlen. Keine wesentliche Schwellung. Keine Druckempfindlichkeit. Über dem Mall. int. eine ca. markstückgrosse granulierende Wundfläche, herrührend von der Excision in der dermatologischen Klinik.

Diagnose: Angioma arteriale racemosum.

Verlauf: Am 17. Mai wird Patient von Herrn Geheimrat v. Mikulicz operiert: Künstliche Blutleere, ruhige Chloroformnarkose. Durch einen Längsschnitt wird die stellenweise stark verdünnte Haut über dem Rankenangiom durchtrennt und nach vorn und hinten vom Tumor abpräpariert. Nun werden die dilatierten Gefässe so viel wie möglich herauspräpariert, bis in die gesunde Umgebung verfolgt und nach doppelter Ligatur excidiert. Trotzdem gelingt es durchaus nicht, alle erkrankten Gefässe zu fassen und zu entfernen, da sie z. T. zu fest in der ödematösen und verdickten Haut und Fascie, in den Sehnenscheiden und selbst dem Periost und der Muskulatur eingebettet sind. Wie der Tumor mit der Art. tib. post. oder anderen normalen Arterien zusammenhängt, lässt sich nicht mit

Bestimmtheit feststellen. Nach Lösung der Gummibinde tritt starke Blutung ein, die auch nach Unterbindung der sichtbaren Lumina nicht ganz steht, da es aus dem ödematösen Gewebe stellenweise wie aus einem Tumor cavernosus aber arteriell blutet. Die Wunde wird primär geschlossen, aseptisch verbunden und wegen der nicht ganz sistierten Blutung durch Anlegen einer Gummibinde kräftig comprimiert. Gegen Abend wird die Gummibinde abgenommen, eine zweite etwas lockere angelegt, das Bein hochgelagert. Patient klagt über heftige Schmerzen.

18. Mai. Immer noch starke Schmerzen. Die Gummibinden werden nach und nach immer lockerer angelegt. Keine Blutung durch den Verband.

19. Mai. Gummibinde und Verband werden entfernt. Neuer, lockerer Verband. Die Schmerzen lassen bedeutend nach.

25. Mai. Schmerzen nehmen wieder zu.

27. Mai. Heftige, klopfende Schmerzen. Verband entfernt. Der obere Teil der Wunde ist per primam int. geheilt, an dem unteren Teile ist die verdünnte Haut in Fünfmarkstückgrösse nekrotisch. Verband mit Alumin. acet. Alle zwei Tage Verbandwechsel.

1. Juni. Alle zwei Tage Verbandwechsel mir Schwarzsalbe. Wunde granuliert gut.

26. Juni. Noch immer besteht deutliche Pulsation am äusseren Fussrande.

17. Juli. Wundfläche fast völlig geheilt. Die Pulsation hat in letzter Zeit zugenommen. Fuss und Unterschenkel angeschwollen. Unterbindung der Arteria poplitea, da der Erfolg der ersten Operation nicht zufriedenstellend ist. Ruhige Chloroformnarkose. Nach der Ligatur ist keine Pulsation mehr fühlbar. Die Zehen sind blass, cyanotisch.

18. Juli. Die Circulation wieder hergestellt. Schwellung am Fuss und Unterschenkel ist geringer geworden.

24. Juli. Schwellung gering. Mehrere gerötete Stellen auf dem Fussrücken, die bei Druck nicht schwinden. Sensibilität, besonders im Gebiet der grossen Zehe leicht herabgesetzt.

27. Juli. Wunde in der Kniekehle primär geheilt. Fuss und Unterschenkel noch geschwollen, sonst keine Circulationsstörungen mehr wahrnehmbar.

4. August. Entlassung. Poliklinische Massagebehandlung.

Bei einer, in der Poliklinik der Hautklinik am 16. Mai 1900 vorgenommenen Untersuchung ergiebt sich: Dem Patienten ist es gut gegangen; er trägt eine Gummibinde und pudert mit Borzucker ein. Am Tag stellt sich Ödem am Fuss ein, das über

Nacht wieder verschwindet. Pigmentierungen, jetzt etwas mehr braun als rot, zeigen scharfe Grenzen. Bildung neuer Gefässknäuel. Sensibilität an der unteren Hälfte des Unterschenkels etwas herabgesetzt.

Eine weitere Beobachtung war nicht möglich, da der Patient nicht mehr aufzufinden ist.

Eine kurze kritische Übersicht unseres Falles ergiebt: Bei dem bis dahin gesunden Patienten entstanden im 10. Lebensjahre ohne irgendwelche anzugebenden Ursachen in der Gegend des Mall. int. des linken Beines blaurote Verfärbung und leichte Anschwellung der Haut. Die Affection gewann bis zum 18. Lebensjahr eine Ausdehnung bis zum Knie und Mall. ext., während nach und nach alle für das Rankenangiom charakteristischen Symptome hinzukamen. Compression, Salbenverbände, Bettruhe vermochten wohl die Schwellung und die Schmerzen etwas zu verringern,

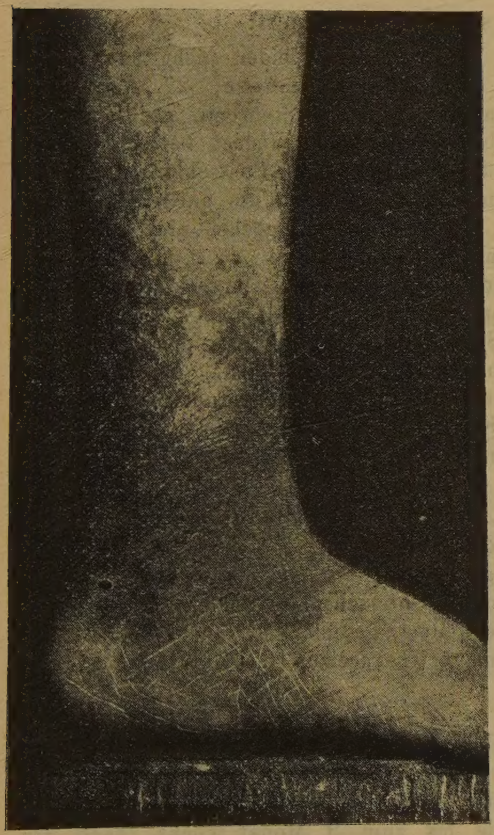

ein Verschwinden der Geschwulst jedoch nicht herbeizuführen. Diese nahm vielmehr, und ebenso die Beschwerden, derart zu, dass Patient nicht mehr seiner Arbeit

nachgehen konnte. Die Excision eines Teils der dilatirten Gefässe führte eine völlige Beseitigung der Pulsation und Schmerzen nicht herbei. Erst durch die Unterbindung der Art. poplitea wurde ein Schwinden der Pulsation und Schmerzen erzielt. Später stellten sich jedoch wieder Gefässschlängelungen ein, die vorerst keine Beschwerden dem Patienten machten.

In der Litteratur sind bisher folgende Fälle von Angioma arteriale racemosum der unteren Extremität veröffentlicht worden. Dieselben seien kurz referiert:

Fall **Siebold** (21). Original mir leider nicht zugänglich. Virchow beschreibt den Fall: Anamnese: 27 Jahre alte Höckerin. Mit 18 Jahren auf einen Stein mit nacktem Fuss getreten. Keine sichtbare Verletzung. Jedoch besteht seitdem dumpfer Schmerz am äusseren Rande der Fusssohle. An dieser Stelle entstand langsam eine Geschwulst, die pulsierend wurde und schliesslich nach dem äusseren Knöchel und nach den Zehen zu sich ausdehnte.

Diagnose: Angioma arter. racemos. des rechten Fusses.

Therapie: Incision, Kauterisation. Heilung.

Die angegebenen Symptome genügen nicht, um diesen Fall unzweifelhaft als Rankenangiom hinzustellen. Es kann sich um ein Aneurysma traumaticum circumscriptum handeln, ein Bedenken, dem auch Knips-Hasse (12) Ausdruck giebt. Der Fall wird deshalb in der folgenden Besprechung keine Verwertung finden.

Fall **Breschet** (5). Original ebenfalls unzugänglich. Der Fall wird von Virchow erwähnt.

Befund: 65jähriger Mann; an Art. poplit. zwei grössere Aneurysmen. Arterien am Unterschenkel, Sohle, Fussrücken in grösster Ausdehnung erweitert, geschlängelt, aneurysmatisch.

Diagnose: Angioma arter. racemos. des Unterschenkel und Fusses.

Fall **Baum** (1).

Anamnese: 32jährige, stets gesund gewesene Patientin. Erste Gravidät o. B. Im 5. Monat der 2. Schwangerschaft (vor 4 Jahren) Auftreten einer Geschwulst am oberen Teil der linken Hinterbacke, die bis zum 9. Monat wuchs, nach der Entbindung seine Grösse unverändert behielt. Gegen Ende der 3. Gravidät (vor 3 Jahren) abermaliges Grösserwerden der Geschwulst, nach der Entbindung wieder Stillstand. Während der 4. Schwangerschaft wuchs die Geschwulst sehr und ver-

änderte ihr Aussehen insofern, als sich die bis dahin normale Haut verfärbte und mehrere Hervorragungen sichtbar wurden. Grösse der Geschwulst in letzten Monaten unverändert.

Status praesens: Kräftige Pat. Geschwulst, weich und elastisch, bedeckt die grössere Hälfte der l. Hinterbacke. Haut verfärbt. Sechs bläulich durchscheinende Hervorragungen. Fluktuation fehlt. Über dem ganzen Tumor sichtbare und fühlbare Pulsation und hörbares Schwirren, letzteres auch bei Auskultation in der vagina zu hören. Keine Schmerzen, jedoch unangneehmes Pulsationsgefühl. Bei Punktion entleert sich Blut in dickem Strahl.

Diagnose: (Nach Baum) Aneurysma per anastomosin arteriae glutaeae et ischiadicae, in substantia musculi glutaei maximi et medii evolutum; (nach Virchow) Rankenangiom der Hinterbacke. (Über die verschiedenen dem Rankenangiom beigelegten Namen vgl. Henschel (9)).

Behandlung: Injection von 15 Tropfen liquor ferri sesquichlor. Compressionsverband. Im weiteren Verlauf kam es infolge Excoriationen der dünnen Haut der Hervorragungen zweimal zu Gefässrupturen und starken Blutungen. Drei und einen halben Monat nach der Einspritzung hatten Ausdehnung der Geschwulst, Intensität der Pulsation und Geräusche abgenommen, bei späteren Untersuchungen war die Abnahme noch vorhanden. Pat. trug eine Bandage und war so wieder arbeitsfähig.

Fall **Wilms** (27). Original unzugänglich. Körte beschreibt den Fall:

Anamnese: Vor 12 Jahren entstand eine kleine Anschwellung in der Haut des l. Kniees. Vor 2 Jahren Stoss, danach Wachstum der Geschwulst.

Befund: 52jähriger Pat. Auf der l. Kniescheibe eine sichtbar und fühlbar stark pulsierende Geschwulst. Erweiterte, stark pulsierende Gefässe in der Umgebung.

Diagnose: Angioma arter. racem. der Kniescheibe.

Behandlung: Galvanopunctur, nachher Compression. 5 Sitzungen. Heilung.

Fall **Panas** (18). Original nicht zugänglich. Fall von Körte beschrieben.

Anamnese: Fall auf Gesäss.

Befund: Junge Frau. An Hinterbacke starke Pulsation, Schwirren. Ausgedehnte Gefässe.

Diagnose: Aneurysma cirsoides der Hinterbacke.

Behandlung: Injection von Eisenchlorid. Kein Erfolg.

Fall **Edmunds** (6). Original unzugänglich. Siegmund (22) erwähnt nur den Sitz auf dem Fussrücken, die Diagnose Angioma arter. racemosum und die Therapie: Ausschneidung, worauf Heilung erfolgt.

Fall **Siegmund** (22).

Anamnese: Mädchen, 1876 geb. Rechtes Bein seit Geburt wärmer als linkes; später musste das Kind rechts weitere Stiefeln als links tragen. Seit 1884 bemerkt Mutter, dass Pat. schief ist.

Status praesens (Sommer 1884): Rechtes Bein 3 cm länger als linkes; der Unterschied fällt ausschliesslich auf den Unterschenkel. Fussblatt rechts 2 cm dicker im Umfang als links. Auf dem rechten Fussrücken im Bereich der Endäste der Art. tibial. aut. zahlreiche, geschlängelte, lebhaft pulsierende Arterien, leicht zusammendrückbar. Gefässgeräusche überall. Gewebe der Fusssohle rechts dicker als links, weich, nicht pulsierend; Temperatur des rechten Fusses erhöht. Art. tibial. aut. erweitert, Art. crural. dext. im Scarpaschen Dreieck erweitert. Gefässgeräusche in ihr hörbar. Druck auf Cruralis hebt Pulsation im Fuss auf. Innere Organe gesund.

Behandlung: Elastische Binden; links erhöhte Sohle.

Befund im September 1888: Grösse der Geschwulst unverändert. Seit dieser Zeit, d. i. seit der Entwicklung der Mannbarkeit, nimmt das Leiden erheblich zu.

Befund am 2. Juni 1892:

Länge der Beine (Sp. aut. sup. bis Mall. ext.)
r. 91 l. 87,5 cm.

Länge der Unterschenkel (untere Rand der patella bis Mall. ext.) r. 42 l. 39 cm.

Länge der Füsse
r. 24 l. 22,5 cm.

Umfang der Füsse über Ballen
r. 24,5 l. 23 cm.

Umfang der Füsse über den Spann:
r. 25 l. 22,5 cm.

Umfang oberhalb der Knöchel
r. 24 l. 20,5 cm.

Umfang in der Mitte des Unterschenkels
r. 32 l. 30 cm.

Umfang in der Mitte des Oberschenkels
r. 47 l. 46 cm.

Beim Erheben des Fusses nimmt die Schwellung ab. Die Schwellung ist weich, zusammendrückbar, pulsiert lebhaft; über der ganzen Geschwulst systolisches Schwirren fühlbar und lebhafte

blasende Geräusche hörbar. Die Erweiterung der Gefässe geht bis zum Fussgelenk. Auf dem Fussrücken blaurote Stellen von $1^1/_2$ cm Durchmesser, wo die Haut sehr dünn ist. Ein Geschwür ist vernarbt. An der Fusssohle gleiche Veränderungen im Gebiet der Art. tib. post. Gefässgeräusche im ganzen Verlauf der Gefässe bis zum lig. Poupart. hörbar. Druck auf die Art. femeral. am Schambein hebt die Pulsation auf. Erhebung des Fusses schwächt sie, Herabhängenlassen vermehrt sie. Am Herzen, dessen Dämpfung nicht verbreitert, leises systolisches Geräusch. Sonst ist das Mädchen völlig gesund und kräftig.

Diagnose: Angioma arter. racem. des Fusses.

Behandlung: Compression erfolglos. Gummibinden konnten nicht dauernd getragen werden, weil die Haut darunter litt. Symptomatisch thuen Zinkleimverbände gute Dienste. Es wurde beabsichtigt, Alcoholinjectionen zu machen. Durch Verzug nach ausserhalb schied Pat. aus der Behandlung.

Zu diesen Fällen kommen noch zwei als Phlebarteriectasien veröffentlichte Fälle, die aber, wie später gezeigt werden wird, als fortgeschrittene Stadien von Ang. art. racem. gedeutet werden können.

Fall **Israel** (10).

Anamnese: Ernestine Okunski, 9 Jahre alt. Angeblich seit frühester Jugend kleines rotes Mal am rechten Unterschenkel. Vor 3 Jahren Hautabschieferung an dieser Stelle, Wundwerden, Verschwärung, die langsam aber stetige Fortschritte machte. Schmerzen erst bei ansehnlicher Grösse des Geschwürs, besonders beim Herumgehen. Bisherige Behandlung erfolglos.

Status praesens: Graciles, blasses Kind; leichte Cyanose der Wangen und Lippen. Venenzeichnung im Gesicht deutlich markiert.

In der Mitte der Aussenseite des rechten Unterschenkels liegt ein schmierig belegtes Geschwür, 8 cm lang, 5 cm quer in entzündlich geröteter Umgebung. Rechter Unterschenkel nach allen Dimensionen stärker entwickelt als der linke. ($22^1/_2$: 19.) Oberschenkel, Füsse gleich. Haut des Unterschenkels normal gefärbt, von einem Netz ausgedehnter Venen durchzogen, von erheblich höhrer Temperatur als die übrige Haut. Im Bereich der oberen zwei Dritteile des von der Tibiakante und den Mm. Peronaei begrenzten Raumes deutliches, mit dem Cruralpuls synchrones Anschwellen der Weichteile, gleichmässig nach allen Richtungen. In der Mitte der Schwellung liegt das Geschwür. Sichtbare, fühlbare Pulsation,

mit dem Pulse synchrones fühl- und hörbares Schwirren (frémissement) über der ganzen Geschwulst. Unterschenkel sonst völlig normal. Am Fussrücken und der Dorsalseite des Sprunggelenkes pulsieren die Art. mall. ext. und Art. dors. pedis sichtbar und fühlbar. Oberschenkel abgesehen von erweiterten Hautvenen o. B. Keine Venenpulsation. Linke Extremität o. B. Bei Compression der Art. femoral. poplitea oder tibial. aut. an ihrer Durchschnittsstelle im lig. interosseum Collabieren der Geschwulst, Aufhören der Pulsation und des frémissement. Compression der Art. tibial. aut. beeinträchtigt nicht die Pulsation der Art. dorsal. pedis und Art. malleol. auter. ext. Bei Compression der V. femoral. augenblickliches pralles Anschwellen der pulsierenden Geschwulst, Glänzendwerden der Haut, starke Schmerzen, keine Venenpulsation.

Das Herz zeigt alle Symptome der Hypertrophie, sichtbare, fühlbare, dnrch die fest aufgedrückte Hand nicht zu unterdrückende Herzaction, verbreiteter Spitzenstoss (links von Mammillarlinie), starke Dilatation der l. und r. Herzhälfte, laute klappende Herztöne. Die Radialarterie ist eng, von mittlerer Spannung. Lungen und Abdominalorgane o. B. Urin frei von Eiweiss und Zucker.

Diagnose: Angiectasie im Stromgebiet der Art. tibial. aut., wahrscheinlich von einer Teleangiectasie ähnlich dem verzweigten Aneurysma am Kopf (Israel) ausgehend, sich peripher bis an die Venenwurzeln erstreckend.

Therapie: Subcutane Ergotininjectionen ohne Erfolg. Unterbindung der Art. femoralis. In der Angiectasie, wo die Circulation beschränkt werden sollte, stellte sich dieselbe wieder her, in den anderen Gebieten blieb sie aus und trat Gangrän ein. Deswegen Amputation des Oberschenkels. Heilung.

Fall **Nicoladoni** (17).

Anamnese: J. A., 22 Jahre alt, zart und blass. Menses mit 16 Jahren, unregelmässig. Ursachen für das jetzige Leiden kann sie nicht angeben. Seit 3 Jahren: Schwellung unter r. inneren Knöchel, die besonders nach Stehen und Gehen schmerzhaft. Allmähliches Wachsen der Geschwulst über die innere Fläche des Fersenbeines bis in die Fusssohle. Seit $^1/_2$ Jahre Gehen so schmerzhaft, dass sie dauernd zu Bett liegen muss.

Status praesens: Innere Organe o. B.

Furchen hinter Mall. ext. und int. bis zur Achillessehne diffus geschwollen. Fusssohle imponiert als Plattfuss. Fühl- und sichtbare Pulsation, Schwirren an allen diesen Stellen gleichmässig, Haut glatt, ohne Furchen, mit ausgedehnten Venen versehen, zeigt einige bucklige Hervorragungen, besonders

hinter dem Mall. ext., wo sich eine deutliche Ectasie der Art. tib. post. befindet. Temperatur höher. Die Venen des ganzen Unterschenkel und Fusses erheblich erweitert; einige variköse Knoten.

Diagnose: Phlebarteriectasia spontanea pedis, ausgehend von cirsoider Arterienerkrankung (Nicoladoni).

Therapie: Verschiedene Compressionsmethoden ohne jeden Erfolg, sehr schmerzhaft. Unterbindung der Art. cruralis, die für Stillstand wenig, für Rückbildung des Prozesses nichts leistet. Es wird die Amputation des Beines in Erwägung gezogen.

Aus der Zusammenstellung ergiebt sich, dass das arterielle Rankenangiom an der unteren Extremität unter 9 Fällen 5 mal beim weiblichen, 3 mal beim männlichen Geschlecht beobachtet worden ist; 1 mal ist das Geschlecht nicht angegeben. Knips-Hasse (12) und Wagner (26) geben an, dass auch die Rankenangiome an der oberen Extremität sich beim weiblichen Geschlecht häufiger finden als beim männlichen. Heine (8) bestreitet allerdings auf Grund seiner Statistik für die Rankenangiome am Kopf eine besondere Disposition eines Geschlechtes. Hinsichtlich des Alters sind die Fälle Breschet und Wilms insofern bemerkenswert, als die Patienten sich in sehr hohem Alter, in dem die Affection selten ist, befinden, im 65. bezw. 52. Lebensjahre. Sonst zeigen sich die Pubertätsjahre und die Jahre vom 25. bis 35. Lebensjahr bevorzugt.

Der Sitz der Affection ist ebenso oft (3 mal) rechts wie links; 3 mal fehlen Angaben. Betroffen waren 2 mal die Hinterbacke, 1 mal die Kniescheibe und Umgebung, 3 mal der Unterschenkel und Fuss, 3 mal der Fuss allein. Genauere Angaben über den Ausgangspunkt der Rankenangiome finden sich nur im Fall Nicoladoni: untere innere Knöchelgegend, und in unserem Falle: Gegend des Malleol. int. Wie an der oberen Extremität zeigten sich auch an der unteren die distalen Teile öfters betroffen als die proximalen. Wenn jedoch Nicoladoni (17) den Satz aufstellt, dass die grösseren Angiectasien der unteren Extremität zuerst mit einer cirsoiden Erkrankung der Anasto-

mosensysteme der planta pedis beginne, so widerspricht dem unser Fall. Die anderen Anastomosensysteme der Extremität können ebensogut Ausgangspunkt sein.

Als Ursachen finden wir in den 4 Fällen, wo bei uns Angaben gemacht sind, die auch sonst in erster Reihe angeführten erwähnt. 1 mal ist Trauma als Ursache angegeben, 1 mal war die Geschwulst angeboren, 2 mal war dieselbe aus einer Teleangiectasie entstanden, jedoch wurde die Entstehung möglicher Weise durch ein Trauma ausgelöst. 5 mal waren Ursachen gar nicht anführbar, wie in unserem Falle, resp. es fehlten dieselben in den Veröffentlichungen, die mir zur Verfügung standen. Schlüsse auf die allgemeine Aetiologie der Rankenangiome aus obigen Angaben zu ziehen, ist wegen ihrer Dürftigkeit unmöglich. Es soll hier noch der Frage gedacht werden, warum die Rankenangiome der Extremitäten so viel seltener sind als die des Kopfes. Der Grund liegt einmal in ihrer häufigen Entstehung aus Teleangiectasien, die bekanntlich am weitaus häufigsten am Kopf, viel seltener an Rumpf und Extremitäten vorkommen. Ferner wird aber auch als Grund angegeben, dass in den Extremitäten der Blutdruck ein bedeutend geringerer ist als in den Gefässen am Kopf und daher allgemeine Hyperämien und Fluxionen im Kopf stärkere Wirkung haben sollen als in den Extremitäten, ferner dass im Kopf die locale Blutfülle und der physiologische Gefässreichtum grösser ist als in den Extremitäten (12). In der That zeigen auch unsere Fälle, dass sich die Rankenangiome dort entwickeln, wo ähnliche Verhältnisse herrschen. An der Hinterbacke (Fälle Baum und Panas) befinden sich die zahlreichen Anastomosen der Art. glut. superior und Art. glut. inferior, am Kniegelenk das Rete articulare genu, am Fuss die Anastomosensysteme der Art. tib. aut. und Art. tib. post., das Rete tarsi dorsale und der Arcus plantaris.

Ausser Trauma und Teleangiectasie werden noch verschiedene Einflüsse auf die Entstehung bezw. Wachstumsbeschleunigung der Rankenangiome angegeben; diese finden

sich auch in unseren Fällen. Als wichtigster gilt der Einfluss der eintretenden Geschlechtsreife. In den 8 Fällen, die Angaben darüber enthalten, trat die Affection 4 mal im Alter zwischen 10 und 25 Jahren auf; bei diesen ist wohl ein Einfluss der Geschlechtsreife anzunehmen, ausdrücklich angegeben ist derselbe im Falle Siegmund.

Der Wachstum erzeugende bezw. beschleunigende Einfluss der Schwangerschaft wird im Fall Baum genau beschrieben: bei der zweiten Schwangerschaft wurde die Geschwulst zum erstenmal bemerkt und wuchs beträchtlich, ebenso während der dritten und vierten, während in den Zeiten zwischen den Schwangerschaften das Wachstum der Geschwulst Halt machte.

Schlüsse über den Einfluss localer Entzündungen und plethorischer Constitution lassen sich aus unserer Zusammenstellung nicht ziehen. Was den letzten Punkt anbetrifft, so sind die Patienten in den meisten Fällen nicht mal sehr kräftig gebaut, sondern zart, schwach, blass.

Einen Beitrag zur pathologischen Anatomie zu liefern, bin ich leider nicht imstande, da mir das Präparat zur Untersuchung nicht zur Verfügung stand. Ich verweise deshalb auf die Arbeiten von Virchow (25), Heine (8), Kümmel (13), Henschel (9), Müller (16), Siegmund (22), Lambert (14), Wagner (26) und Engelbrecht (7). Besonders letzterer giebt einen Überblick über die verschiedenen Ansichten der Autoren.

Was die Symptomatologie des Rankenangioms der unteren Extremität anbetrifft, so ist dieselbe im grossen ganzen dieselbe, wie bei den Rankenangiomen an anderen Körperstellen. Das Rankenangiom ist eine die Haut mehr oder weniger überragende, pulsierende Geschwulst von verschiedener Grösse. Sie wird gebildet von erweiterten und geschlängelten, als Gefässe zu erkennenden Strängen. Schück (20) fordert für das Angioma arteriale racemosum streng als Symptom, dass die einzelnen zuführenden Stränge an der Peripherie der Geschwulst stets leicht und deutlich zu erkennen sein müssen. Es ist dieses Symptom für die

untere Extremität ebensowenig zutreffend wie für die obere. Engelbrecht (7) hat das Unrichtige an der Forderung für Rankenangiome an den oberen Extremitäten nachgewiesen; was dieser von der oberen Extremität sagt, gilt auch für die untere: „es ist, wenn die Geschwulst an der Hand oder am Finger sitzt, nicht möglich, dass die zuführenden Arterien von allen Seiten in sie einmünden, auch können sie entsprechend ihrer anatomischen Lage an den Extremitäten nicht rankenförmig hervortreten.“ Der Verlauf der zuführenden Arterienstränge wird vielmehr ein mehr oder weniger paralleler als ein concentrischer sein, ein anderer Teil der zuführenden Gefässe wird dagegen in der Tiefe liegen und der Untersuchung nicht zugänglich sein. Am Schädel und Gesicht liegen dagegen die Gefässe viel oberflächlicher. In unserem Falle verlaufen die Gefässstränge meist in der Längsrichtung. Noch ein zweites macht es oft unmöglich, nicht nur die Gefässe in der Geschwulst selbst sondern auch die an der Peripherie befindlichen deutlich zu erkennen: die Schwellung, eine Erscheinung, die bei den Rankenangiomen am Kopf fehlt. Die Haut kann stark ödematös infiltriert sein, sodass eine genaue Pulpation der Gefässe nicht möglich ist. Furchen zwischen einzelnen Gefässen wie sie bei Rankenangiomen am Kopf ungemein deutlich auftraten, sind an den Extremitäten durch die Schwellung mehr oder weniger ausgeglichen. So lagen die Verhältnisse auch in unserem Falle.

Im Fall Siegmund beträgt der grösste Unterschied (oberhalb der Knöchel) gegen das gesunde Bein $3\frac{1}{2}$ cm. Die allgemeine Schwellung wird beim Gehen, Stehen, Herabhängenlassen des Beines stärker. Aus ihr erklärt sich die Plattfussform des erkrankten Fusses, wie sie in den Fällen Siegmund, Nicoladoni und in unserem Falle angegeben wird. Während in weniger fortgeschrittenen Fällen die Consistenz der Geschwulst weich ist, kann dieselbe durch die die Schwellung z. T. bedingenden secundären Hautveränderungen härter werden.

Die Pulsation ist hörbar und fühlbar, in allen Teilen gleich stark, mit dem Herzschlag synchron. Ist die Schwellung sehr stark, so concentriert sich die Pulsation nicht auf die Gegend der einzelnen Gefässe, sondern das ganze Gebiet pulsiert.

Über der ganzen Geschwulst sind schnurrende Geräusche zu hören und fühlen. Die Ursache für das Schnurren sind, wie v. Wahl (7) allgemein für Gefässe nachwies, Strudel, die an der Übergangsstelle eines engen in ein weites Rohr wie an starken Biegungen entstehen müssen. Die Pulsation und die Geräusche werden schwächer beim Heben des Fusses und stärker beim Herabhängenlassen.

Schück (20) fordert, dass bei den Rankenangiomen die Pulsation und das Schwirren nicht sistieren dürfen, wenn der zuführende Hauptstamm comprimiert wird. Diese Forderung ist für das Rankenangiom des Kopfes richtig; es ist ein Aufhören garnicht möglich bei den vielfachen Anastomosen der Arterien beider Kopfhälften. Ganz anders sind aber die anatomischen Verhältnisse an den Extremitäten. Daher ist es in einigen unserer Fälle auch möglich — ebenso wie bei manchen Rankenangiomen der oberen Extremität (Engelbrecht (7)) — durch Compression des zuführenden Hauptarterienstammes die Pulsation zum Schwinden zu bringen. So geben Israel und Siegmund für ihre Fälle an, dass bei Compression der Art. cruralis Pulsation und frémissement aufhören, und die Geschwulst collabiere. Auch in unserem Falle verhält es sich so; denn die Pulsation hört sofort auf wie die Art. poplitea unterbunden ist.

Die Haut über dem Tumor ist wellenförmig, höckrig, glänzend, blassrötlich bis livid gefärbt, verdünnt, sodass die Gefässe durchschimmern. Vermehrte Schweisssecretion und vermehrte Schuppung wie von manchen Autoren beobachtet worden ist, sind in unseren Fällen nicht angegeben. Die Temperatur der Haut ist erhöht, oft erheblich, in dem von Nicoladoni beschriebenen Falle um 3° gegenüber der gesunden Seite. Eigentümlich ist der Fall

Siegmund insofern, als bei diesem die Temperaturerhöhung in dem erkrankten Unterschenkel das erste Symptom gewesen ist.

Die subjectiven Beschwerden bestehen je nach der Grösse der Geschwulst in dumpfen Schmerzen nur beim Auftreten und beim Herabhängenlassen des Beines, Klopfen, continuierlichen Schmerzen auch in Ruhelage, besonders aber stark bei Bewegungen. Schliesslich kann Patient wegen der Schmerzen nicht mehr laufen und muss dauernd zu Bett liegen. Oft empfinden die Kranken auch das Wärmegefühl unangenehm und immer schlimmer werdend. Die Schmerzen sind nicht nur durch die übermässige Spannung und Verdünnung der Haut bedingt, sondern, wie Wagner (26) hervorhebt, auch durch Compression der Nerven durch die Gefässwucherungen, die sich bis in die Nervenscheiden hineinerstrecken. So erklärt sich vielleicht auch die Temperaturerhöhung ausser als Folge der starken Gefässwucherung auch bedingt durch die durch Nervencompression bewirkten Gefässparalyse.

In zweien der Fälle ist noch eine eigentümliche Erscheinung zu verzeichnen: Die befallenen Extremitäten seit frühester Jugend erkrankt, zeigen gegenüber der gesunden Extremität eine Wachstumssteigerung. Im Falle Siegmund beträgt die Länge des rechten (kranken) Unterschenkels 42, des linken 39 cm, die Länge das rechten Fusses 24, des linken 22,5 cm. Im Falle Israel ist der hauptsächlich erkrankte rechte Unterschenkel 5 cm länger als der gesunde linke Unterschenkel; Oberschenkel und Füsse sind rechts und links gleich lang. Die Verlängerung beruht auf der durch stärkere Blutzufuhr bedingten besseren Ernährung. Die in beiden Fällen verhältnismässig grosse Schwellung beruht wohl auch zum Teil darauf.

Was den Verlauf anbetrifft, so machen sich zuerst meist Hautverfärbungen geltend, dann treten Schwellung, Pulsation und die anderen objectiven Symptome auf, die subjectiven treten meist später hinzu. Das Wachstum der Geschwulst ist ein bald mehr allmähliches, bald stärkeres.

Bisweilen wechseln auch Stadien schnelleren Wachstums mit solchen langsameren oder gar mit einem Stillstand. Vgl. den Fall Baum. Haben die Rankenangiome längere Zeit bestanden, so stellen sich verschiedene, meist durch die Stauung bewirkte, secundäre Veränderungen ein. Dieselben traten manchmal derart in den Vordergrund, dass das ursprüngliche Bild des Rankenangioms mehr oder weniger verdeckt wird, so im Falle Israel und Nicoladoni.

Die an den Gefässen auftretenden krankhaften Veränderungen, d. h. die Erweiterung und Verlängerung, infolgedessen sich einstellende Schlängelung der die Geschwulst versorgenden Gefässe, breiten sich proximalwärts von dem Geschwulstcentrum immer weiter aus. Wir finden sie in den Fällen Breschet, Wilms, Panas, Baum, Siegmund, auch in unserem Falle. In den zuführenden Gefässen treten schliesslich auch Pulsation und Geräusche auf. Im Falle Siegmund, Rankenangioms des Fussrückens, ist die Art. tibialis auterior und Art. cruralis stark erweitert; im Verlauf der letzteren sind bis zum ligamentum Poupartii Gefässgeräusche hörbar.

Eine zweite secundäre Erscheinung an den Gefässen besteht in dem Auftreten von sackförmigen, excentrischen Ausbuchtungen mit sehr dünnen Wandungen an der convexen Seite der Umbiegungsstellen der Arterien, wie sie Baum, Breschet, Nicoladoni beobachteten und beschrieben. Dieselben entstehen dadurch, dass der Blutstrom auf Hindernisse stösst und abgelenkt wird; die dabei verbrauchte Kraft bricht diese Stellen aus (Wagner (26).

Allmählich ruft das Rankenangiom auch Veränderungen im Venengebiet hervor. Dieselben zeigen eine starke zunehmende Füllung. Wenn das Capillarnetz von der Geschwulst ergriffen ist, treten Dilatation und Schlängelung der Venen ein.

Schliesslich macht sich auch ein Einfluss auf das Herz geltend. Im Falle Siegmund findet sich ein leichtes systolisches Geräusch an der Herzspitze, im Falle Israel Hypertrophie und Dilatation des ganzen Herzens.

Wie schon gesagt, beherrschen in den Fällen Nicoladoni und Israel die secundären Veränderungen das Krankheitsbild. Diese beiden Fälle sind unter der Diagnose Angiectasien veröffentlicht worden, jedoch heben bereits die Autoren hervor, dass trotzdem ihr Ausgangspunkt die cirsoide Arterienerkrankung sei. Nicoladoni sagt wörtlich: „die grossen Angiectasien der Extremitäten stellen von Anfang her ein Aneurysma der Anastomosen dar, ganz analog dem racemösen Aneurysma der Schädelschwarte."

Auch Israel spricht von der cirsoiden Schlängelung und Erweiterung der Arterien und bezeichnet den Fall als »diffuse Angiectasie" im Gebiet der Arteria tibialis auterior, die vermutlich von einer Teleangiectasie ausgegangen, sich peripherwärts bis an die Venenwurzeln erstreckt, während die Veränderungen an den grossen zuführenden Gefässen, der femoralis und iliaca, sowie am Herzen Stauungserscheinungen sind. Die secundäre Natur dieser central vom Unterschenkel gelegenen Veränderungen beweist er durch ihre Rückbildung nach Amputation des Beines.

Was die Diagnose anbetrifft, so ist dieselbe auf Grund der Entstehung (Naevus) und der angegebenen Symptome leicht. Durchschimmern der erweiterten, geschlängelten Gefässe durch die Haut, die gleichmässige Pulsation über der ganzen Geschwulst, Temperaturerhöhung sind charakteristisch. Je tiefer die Geschwulst liegt, desto schwieriger wird die Diagnose zu stellen sein. Schück (20) fordert zur Diagnose „einen aus geschlängelten Arterien bestehenden centralen Tumor, in den von allen Seiten erweiterte und geschlängelte, deutlich sichtbare Arterien einmünden, ferner ein über allen Teilen gleichmässiges Pulsieren und Schwirren, das sich nicht durch Compression einer auch nicht der Hauptarterie zum Stillstand bringen lässt." Dass diese für die Rankenangiome des Schädels mit Recht zu fordernden Symptome für die Extremitäten nicht unbedingt zur Diagnose nötig sind, oft sogar fehlen, ist oben auseinandergesetzt. Die diffuse Pulsation ist manchmal das einzige Symptom, die ein Rankenangiom vermuten lässt. Es lässt sich der

Fall denken, dass die Gefässe und die Pulsation derart von pathologisch veränderter Haut unsichtbar gemacht werden, dass die Diagnose erst durch die Operation sicher gestellt wird.

Differentialdiagnostisch kommen von pulsierenden Tumoren an den Extremitäten nach Stierlein (23) in Betracht: Aneurysmen verschiedener Art und Weichteilsarkome mit pulsatorischen Erscheinungen. Jenen fehlt das charakteristische Durchschimmern der erweiterten und geschlängelten Gefässe, sie sind meist derber und weniger compressibel. Oft ist das Rankenangiom mit dem Aneurysma arteriovenosum verwechselt worden, dem es in der That in späteren Stadien pathologisch-anatomisch und klinisch sehr nahe kommt. Bezüglich der genauen Differentialdiagnose dieser beiden verweise ich auf Wagner (26). Der wichtigste Unterschied besteht darin, das beim Aneurysma arteriovenosum Pulsation und Geräusche an einer Stelle, entsprechend der direkten Communication einer grossen Arterie und Vene am intensivsten sind und nach der Umgebung von da abnehmen, dass dagegen beim Rankenangiom Pulsation und Geräusche gleichmässig über der ganzen Geschwulst fühlbar und hörbar sind. Mit dem Angioma cavernosum ist eine Verwechslung unmöglich, da diesem die Pulsation ganz fehlt.

Bezüglich der Prognose gilt für die Rankenangiome, auch der unteren Extremität folgendes: Spontanheilungen kommen so gut wie nie vor. Ein dauerndes Stationärbleiben der Geschwulst ist ausserordentlich selten. Dieselbe nimmt immer mehr bei Nichtbehandlung zu und das Fortbestehen ist wegen der Möglichkeit einer plötzlichen Blutung oder doch immer wiederkehrender, das Individuum stark erschöpfender, schwer zu stillender Haemorrhagien für den Träger mit Gefahr verbunden; auch können leicht auftretende Entzündungen unangenehme Folgen haben. In der That finden wir in der Litteratur sehr wenige Fälle, wo ältere Leute von der Affection befallen sind. So erscheint es auffällig, dass gerade von unseren wenigen Fällen zwei Kranke sich schon in höherem Alter befinden,

im 65. Lebensjahre (Fall Breschet) und im 52. Lebensjahre (Fall Wilms).

Die Prognose hinsichtlich der Heilbarkeit der Krankenangiome auf chirurgischem Wege ist keine völlig sichere. Einmal ist eine radicale Entfernung der Geschwulst oft nicht möglich, andrerseits stellen sich trotzdem nach der Operation Recidive ein.

Bei der Beurteilung der Frage, welche Therapie bei dem Rankenangiom der unteren Extremität einzuschlagen ist, kommen zwei Punkte in Betracht: Einmal ist die Geschwulst möglichst gründlich zu entfernen, zweitens ist der Extremität eine möglichst ungestörte Functionsfähigkeit zu erhalten. Die Notwendigkeit der Erfüllung der ersten Forderung liegt darin, dass das Rankenangiom als Geschwulst aufzufassen ist; sie wird auch allgemein zugestanden. Als radicale und für die Extremität schonendste Methode steht die Exstirpation der Geschwulst mit dem Messer mit oder ohne vorherige Unterbindung der zuführenden Gefässe zur Verfügung, zweifellos überdies ein Operationsverfahren, welches schnell zur Heilung führt und eine möglichste Sicherheit hinsichtlich einer Recidivlosigkeit gewährt. Radicales Entfernen wird aber sehr oft auf grosse Schwierigkeiten stossen, ja unmöglich sein. Ist die Geschwulst sehr gross, so wird man sich schon deswegen schwer dazu entschliessen. Ferner: es ist, um radical zu operieren, nötig, alle Gefässschlingen in der Geschwulst selbst und von den zuführenden Gefässen mindestens ein 1 cm grosses Stück zu entfernen, letzteres deshalb, weil die Gefässe nahe dem Tumor oft schon erkrankt sind. Unterbände man also in diesem noch kranken Gewebe, so wäre die Excision nicht radical und überdies würden auch die Unterbindungsfäden in dem erkrankten Gebiet leicht durchschneiden. Diese Forderungen werden leicht zu erfüllen sein, wenn die Gefässe leicht zu fühlen und bei der Operation leicht von der Umgebung zu isolieren sind. Sind sie jedoch mit der entzündlich veränderten Umgebung verwachsen, bestehen Verhältnisse wie sie oben bei dem Symptom der Schwellung

geschildert sind, so geling es nicht, die Gefässe freizupräparieren, zu fassen und zu excidieren. Für diese Fälle ist also eine radicale Excision nicht möglich, man muss sich mit einer möglichst reichlichen Entfernung begnügen. Die Excision hat überdies eine sehr grosse Gefahr: die Blutung. In den meisten Fällen wird es möglich sein, mit Anwendung der Esmarch'schen Blutleere zu operieren. Man wird dann versuchen, die unmittelbar zuführenden Gefässe ca. 1 cm von der Geschwulst entfernt zu unterbinden, entweder alle vor der Exstirpation der erkrankten Partieen oder während derselben; dies ist oft sehr schwierig wegen der grossen Zahl der Gefässe. Man hat empfohlen, die Exstirpation der Geschwulst mit der galvanokaustischen Schlinge auszuführen; jedoch gewährt diese keineswegs eine sichere Blutstillung, ist überdies viel weniger zuverlässig als das Messer. Bei der Naht der Operationswunde wird man möglichst tiefe Nähte legen, um dadurch noch blutstillend zu wirken und Nachblutungen zu vermeiden. Ein fester Compressionsverband bezweckt dasselbe. Ist trotzdem die Blutung nicht zu stillen, so kann man den entfernteren grösseren zuführenden Arterienstamm unterbinden. Dabei hat man jedoch stets mit der Gefahr der Nekrose der durch das Gefäss versorgten Partieen zu rechnen.

Grosse Defecte der Haut müssen durch plastische Operationen oder Transplantationen zur Heilung gebracht werden. Ist die Excision der Geschwulst nicht möglich, so käme als radicale Methode noch in Betracht, die Entfernung derselben durch Amputation resp. Exarticulation des erkrankten Extremitätenteiles.

Die Indicationen hierfür ergaben sich aus den allgemeinen Indicationen für diese Operationen. Diese Methoden sind demnach nur berechtigt, wenn die Geschwulst für das Leben des Patienten gefährlich (Blutungen) werden kann oder wenn die subjectiven Beschwerden und die Gebrauchsunfähigkeit zu gross werden, in beiden Fällen aber auch nur dann, wenn die anderen Heilverfahren aussichtslos

sind resp. nicht zum Ziele führen. Als seltne Indication könnte noch in Betracht kommen die Unmöglichkeit die Blutung dauernd nach einer der angegebenen Methoden zu verhindern.

Für den Fall, dass man auf radicale Entfernung der Geschwulst verzichten muss, stehen uns verschiedene andere Behandlungsmethoden zur Verfügung, deren Erfolg in einzelnen Fällen ein recht befriedigender sein kann, vor allem die in unserm Falle angewandte Combination: soviel wie möglich von den erkrankten Gefässen zu entfernen und gleichzeitig oder nachträglich noch die zuführende Hauptarterie zu unterbinden. Dieses Verfahren garantiert zwar keine Recidivfreiheit, vermindert jedoch das Wachstum und vor allem die subjectiven Beschwerden. In unserem Falle war ein radicales Entfernen wegen der entzündlichen Verwachsungen unmöglich. Nach der teilweisen Excision und Unterbindung der Art. poplitea wurde der Patient völlig arbeitsfähig und frei von Beschwerden; allerdings bildeten sich auch einige neue Gefässschlingen aus, jedoch nur in sehr geringem Umfange in der Zeit, in der der Patient beobachtet wurde. In unserem Falle ist es unzweifelhaft die Unterbindung der Art. poplitea erst gewesen, die einen Stillstand des Processes und der Beschwerden bewirkte. Man kann also aus unserem Falle ersehen, dass die teilweise Excision der Geschwulst ein ungenügendes Operationsverfahren ist. Andrerseits den Schluss zu ziehen, dass die Unterbindung der zuführenden Hauptarterie allein ohne möglichst grosse Excision der Geschwulst ein befriedigendes Verfahren sei, ist wohl nicht berechtigt. Nach den in der Litteratur niedergelegten Erfahrungen muss man die alleinige Unterbindung der Hauptarterie für ungenügend erachten.

Als weitere, wenig eingreifende Methode ist allem Anschein nach die Injection von Alcohol in das die Gefässe umgebende Bindegewebe zu empfehlen. Hierdurch soll eine entzündliche Schrumpfung des Bindegewebes erzeugt werden, infolge deren die Gefässe dann veröden. Ich habe in der Litteratur allerdings nur wenige Fälle finden können,

aber sowohl in dem von Plessing (19) veröffentlichen wie in dem von Lieblein (25) ist völlige Heilung erzielt worden, während in 4 anderen Fällen erhebliche Besserung eingetreten ist (Wuth). Bei Rankenangiomen, bei denen eine Excision nicht möglich ist, wird deshalb ein Versuch mit Alcoholinjectionen durchaus angebracht sein, zumal durch diese auch bei ähnlichen Gefässerkrankungen (cavernösen Angiomen) Besserungen erzielt worden sind. Die Gefahren werden als unbedeutend geschildert.

Einen ähnlichen Effect, wie die Alcoholeinspritzungen, d. h. eine Verödung des Gewebes erstreben folgende Verfahren: die Injection Gerinnung machender Flüssigkeiten (Liquor ferri, Tannin, Ergotin), die Acupunctur und Electropunctur. Bei diesen Methoden ist die Gefahr der Thrombose und Embolie stets vorhanden; auch sind die Verfahren nur schwer aseptisch auszuführen. Ich möchte deshalb den Alcoholinjectionen den Vorzug geben; der Alcohol, ein antiseptisches Mittel, bewirkt eine völlig aseptische Nekrose des Bindegewebes und der Gefässe.

Mit Rücksicht auf die guten Resultate der Gelatineeinspritzungen bei verschiedenen Gefässerkrankungen, zumal Aneurysmen, ist vielleicht auch beim Rankenangiom ein derartiger Versuch zu empfehlen. Ich habe in der Litteratur nichts über Anwendung von Gelatine bei Rankenangiomen finden können.

Das neuerdings von Beaumont (2) empfohlene Verfahren, Unterbindung der meisten zuführenden Arterien combiniert mit electrolytischer Behandlung der Geschwulst, hat bisher keine Nachahmer gefunden.

Schliesslich seien noch einige Mittel erwähnt, die oft dem Patienten etwas Linderung von seinen Beschwerden verschaffen können: Bettruhe, Hochlagerung der Extremität, mehr oder weniger lange Compression, Umschläge, Salbenverbände für die oft vorhandenen Hautexcoriationen. Vor allem hat man darauf bedacht zu sein, bei drohenden Blutungen die Haut recht vor äusseren Schädlichkeiten zu schützen und event. Entzündungen zu vermeiden. Die

dauernde Compression der Geschwulst, falls sie vertragen wird, dürfte auch nur als symptomatisches Mittel in Betracht kommen und kaum eine eigentliche Heilwirkung haben. Meist wird Compression nur stundenweise vertragen und es sind die Beschwerden dabei sehr gross.

Am Schlusse sei es mir gestattet, Herrn Geheimrat v. Mikulicz und Herrn Geheimrat Neisser meinen Dank auszusprechen für die freundliche Erlaubnis zur Benutzung des Materials zu dieser Arbeit. Ferner danke ich Herrn Professor Henle für die freundliche Unterstützung bei Abfassung dieser Arbeit.

Litteratur.

1. Baum, De laesionibus aneurysmatibusque arteriarum glutaeae et ischiadicae. Inaug.-Diss. Breslau 1859.
2. Beaumont, Brit. med. Journ. 1897.
3. Berger, Die Exstirpation des Ang. art. rac. am Kopfe. Beiträge z. klin. Chir. XXII, 1898, pg. 129.
4. Bramann, Das arteriell venöse Aneurysma. Arch. f. klin. Chir. Bd. XXXIII, 1886.
5. Breschet, Ein Fall von Ang. art. rac. am Unterschenkel und Fuss. Mém. d'acad. de méd. T. III, pg. 183.
6. Edmunds, Lancet 1884, II 776.
7. Engelbrecht, Ang. art. racem. Langenbecks Archiv, Bd. LV, 1897, pg. 347.
8. Heine, Über Ang. art. rac. (Aneur. cirsoid.) am Kopfe und dessen Behandlung. Prager Vierteljahrsschrift, Bd. CIII, 1869.
9. Henschel, Ein Fall von Ang. art. racem. Diss. Greifswald 1890.
10. Israel, Angiectasie im Stromgebiet der Art. tibial. ant. Arch. f. klin. Chir. Bd. 13, 1880, pg. 109.
11. Körte, Beitrag zur Lehre von Ang. art. rac. Deutsche Zeitschrift f. Chir. Bd. 13, 1880, S. 24.
12. Knips-Hasse, Das Angioma art. rac. speciell d. oberen Extrem. Diss. Erlangen 1888.
13. Kümmel, Zur Behandlung des Ang. art. rac. Arch. f. klin. Chir. Bd. XXVIII, 1883, pg. 164.
14. Lambert, Das Rankenangiom und seine Behandlung. Diss. Berlin 1893.
15. Lieblein, Über ein durch Alcoholinjectionen vollständig geheilten Fall von Aneur. arter. racem. Beitrag z. klin. Chir. XX, 1898, pg. 27.
16. Müller, Ein Fall von arteriellem Rankenangiom des Kopfes. Beitr. z. klin. Chir. Bd. VIII, 1891, pg. 79.

17. Nicoladoni, Phlebarteriectasia spontanea pedis. Arch. f. klin. Chir. Bd. 18, 1875, pg. 711.

18. Panas, Ein Fall von Ang. art. racem. am Hinterbacke. Gazette des hôpitaux, 1872, 91.

19. Plessing, Heilung eines Aneur. arter. racem. durch subcutane Alcoholinjectionen. Arch. f. klin. Chir. Bd. XXXIII, 1886, pg. 254.

20. Schück, Über das Wesen und die Entstehung des Ang. art. rac. Diss. Berlin 1875.

21. v. Siebold, Ein Ang. art. racem. am Fuss. Sammlung seltener und auserlesener chirurg. Beobacht. u. Erfahr. Rudolstadt 1807, Bd. II, S. 341.

22. Siegmund, Zur Behandlung des Ang. arter. racem, besonders des Kopfes. Deutsche Zeitschr. f. Chir. Bd. XXXVII, 1893, pg. 236.

23. Stierlein, Zur Casuistik pulsierender Geschwülste am Kopf. Beitr. z. klin. Chir. VIII, 1891, pg. 358.

24. Stierlein, Zur Casuistik der Aneurysmen und Angiomata art. racem. Deutsche Zeitschr. f. Chir. LX, 1901.

25. Virchow, Die krankhaften Geschwülste. Bd. III, 1862/63, S. 470.

26. Wagner, Über das arterielle Rankenangiom an der oberen Extremität. Beitr. z. klin. Chir. XI, 1894, S. 49.

27. Wilms, Ein Fall von Ang. art. rac. der Kniescheibe. Meyers »Elektricität und ihre Anwendung auf d. pract. Medicin.«

28. Wuth, Über die Alcoholtherapie des Rankenangioms. Beitr. z. klin. Chir. XXVI, 1900, pg. 679

Lebenslauf.

Ich, Erich, Ernst, Fritz Fröhlich, evang. Confession, wurde am 21. Mai 1874 als Sohn des verstorbenen Ingenieurs Julius Fröhlich und dessen Gemahlin Leontine, geb. Hartig, zu Koberwitz, Reg.-Bez. Breslau, geboren. Von Michaeli 1883 bis Michaeli 1894 besuchte ich das Johannesgymnasium zu Breslau, das ich mit dem Zeugnis der Reife verliess. Im October 1894 wurde ich bei der medicinischen Fakultät der Universität Breslau immatriculirt; ich gehörte derselben 9 Semester an. Am 6. November 1896 bestand ich das tentamen physicum, am 7. Juli 1899 beendete ich das medicinische Staatsexamen, am 13. Juli 1899 legte ich das tentamen rigorosum ab.

Im Wintersemester 1899/1900 diente ich unter der Waffe, im Sommersemester 1900 als einjährig-freiwilliger Arzt, Ende 1901 übte ich als Unterarzt und wurde im Februar 1902 zum Assistenzarzt d. R. befördert.

Seit dem 1. October 1900 bin ich als Assistent am Augustahospital (Privatdozent Dr. Tietze) thätig.

Während meiner Studienzeit besuchte ich die Vorlesungen und Kurse folgender Herren Professoren und Dozenten:

Chun, F. Cohn (†), Czerny, Filehne, Flügge, Fraenkel, Gaupp, Groenouw, Hasse, Heidenhain (†), Henke, Hürthle, Kast, Kionka, Kümmel, Küstner, Ladenburg, Lesser, O. E. Meyer, v. Mikulicz-Radecki, Neisser, Ponfick, Schäffer, Tietze, Uhthoff, Weintraud, Wernicke.

Allen diesen meinen verehrten Lehrern spreche ich meinen besten Dank aus.

Thesen.

1. Die von Schück für das Rankenangiom streng geforderten Symptome haben für die Rankenangiome der Extremitäten eine beschränkte Geltung.
2. Bei Gefässgeschwülsten sind, falls eine operative Entfernung nicht möglich ist, die Alcoholinjectionen sehr zu empfehlen.